

# Caso Clínico 5

Paciente femenino de 53 años, que acude a consulta externa de medicina familiar por presentar, desde hace 1 año, pérdida de peso de 20 Kg. Al interrogatorio refiere:

## **Antecedentes heredofamiliares:**

Madre finada por cáncer cérvico - uterino hace 10 años. Hermana finada hace 4 años por cáncer cérvico - uterino. Resto de los antecedentes heredofamiliares interrogados y negados.

## **Antecedentes personales no patológicos:**

Habita en casa propia. Cuenta con todos los servicios de urbanización. Refiere cartilla de vacunación completa para edad y género. Tabaquismo positivo a razón de 12 cigarrillos diarios, desde los 12 años. Niega otras toxicomanías. Hábitos higiénico-dietéticos interrogados sin encontrarse alteraciones.

## **Antecedentes personales patológicos:**

Niega enfermedades exantemáticas. Niega diagnóstico de enfermedades crónico – degenerativas. Niega cirugías, fracturas o transfusiones sanguíneas. Refiere que hace 3 años fue diagnosticada con infección por Virus del Papiloma Humano (VPH) subtipo 16, sin embargo, no siguió el tratamiento por no referir sintomatología.

## **Antecedentes gineco-obstétricos:**

Menarca a los 11 años. Inicio de vida sexual activa a los 18 años. Número de parejas sexuales: 2. Uso de método de planificación familiar: preservativo ocasionalmente, oclusión tubárica bilateral desde hace 13 años. Gestas: 2, Partos : 0, Cesarea: 2, Abortos: 0.

## **Padecimiento actual:**

Refiere que el padecimiento inicio hace 1 año con pérdida de peso de 20 Kg, agregando desde hace un mes fiebre no cuantificada por las noches y dolor pélvico de intensidad 2/10, así como sensación de cuerpo extraño en el canal vaginal. Niega otra sintomatología. Además, la paciente solicita la interpretación de resultado de citología exfoliativa realizada hace un mes, en la cual reporta: células displásicas compatibles con carcinoma epidermoide cervical.

## **Exploración física:**

Signos vitales y somatometría:

- TA: 110/76 mm Hg
- Frecuencia cardíaca: 76 lpm
- Frecuencia respiratoria: 16 rpm
- Temperatura: 38 °C
- Peso: 45 Kg
- Talla: 1.69

Paciente consciente, orientada, sin presencia de movimientos anormales. Cabeza sin hundimientos ni salientes. Ojos con pupilas isocóricas, reflejos pupilares conservados. Nariz con narinas permeables. Boca con mucosa oral bien hidratada. Cuello cilíndrico, no se palpan adenomegalias. Tórax normolíneo, movimientos respiratorios aumentados en frecuencia y profundidad. Ruidos cardíacos rítmicos, sincrónicos, con adecuada intensidad, sin ruidos agregados. Campos pulmonares sin presencia de estertores ni sibilancias. Abdomen plano, blando, se auscultan ruidos peristálticos sin alteraciones, depreciable a la palpación, no doloroso a la palpación superficial, media o profunda; se palpa masa en hueco pélvico de 5 x 4 cm, no dolorosa a la palpación, de consistencia pétreo, fija a planos profundos, sin datos de irritación peritoneal. Al tacto vaginal, cérvix posterior cerrado, dehisciente, eutémico, a la salida de guante de exploración con datos de sangrado. A la especuloscopia se encuentra cérvix con lesiones eritematosas y hemáticas. Extremidades íntegras, con adecuada coloración y temperatura, fuerza y reflejos osteotendinosos sin alteraciones, llenado capilar de 2 segundos.

Se decide realizar estudios de laboratorio y gabinete que reportan:

Biopsia de cérvix uterino:

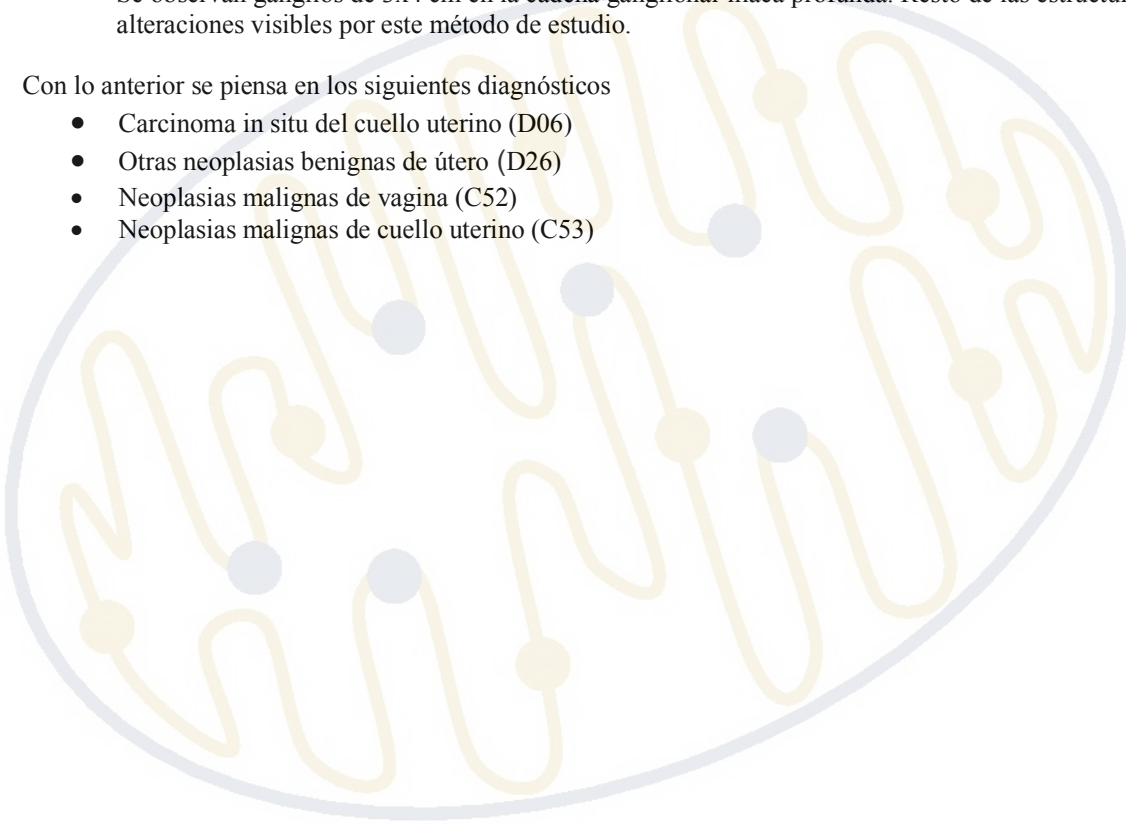
Células epiteliales de endocérnix y exocérnix displásicas compatibles con carcinoma epidermoide cervical.

Tomografía axial computarizada contrastada tóraco – abdominal (TAC)

Se reporta estudio con 2 imágenes redondeadas, bien delimitadas, de 5x4x3 cm, en la base pulmonar derecha, que realzan con la aplicación de medio de contraste, compatible con metástasis. Se observa una masa, mal delimitada, dependiente de útero, que realza con la aplicación de medio de contraste. Se observan ganglios de 3x4 cm en la cadena ganglionar iliaca profunda. Resto de las estructuras sin alteraciones visibles por este método de estudio.

Con lo anterior se piensa en los siguientes diagnósticos

- Carcinoma in situ del cuello uterino (D06)
- Otras neoplasias benignas de útero (D26)
- Neoplasias malignas de vagina (C52)
- Neoplasias malignas de cuello uterino (C53)



DEPARTAMENTO DE BIOQUÍMICA  
COORDINACIÓN DE ENSEÑANZA

# Cédula de evaluación

Nombre del Alumno: \_\_\_\_\_ Grupo: \_\_\_\_\_

## Caso Clínico 4

Lee el caso clínico anexo a esta cédula de evaluación y a continuación, realiza un análisis y llena los campos que se solicitan, justificando tu respuesta:

- **Signos vitales:**

<i>Signo vital</i>	<i>Valores del paciente</i>	<i>Valor de referencia</i>
<i>Tensión arterial (T/A)</i>		
<i>Frecuencia cardiaca (FC)</i>		
<i>Frecuencia respiratoria (FR)</i>		
<i>Temperatura (T)</i>		

- **Signos y síntomas:**

<b>Signos</b>	<b>Síntomas</b>

- **Justifique los estudios de laboratorio y gabinete que se solicitaron:**



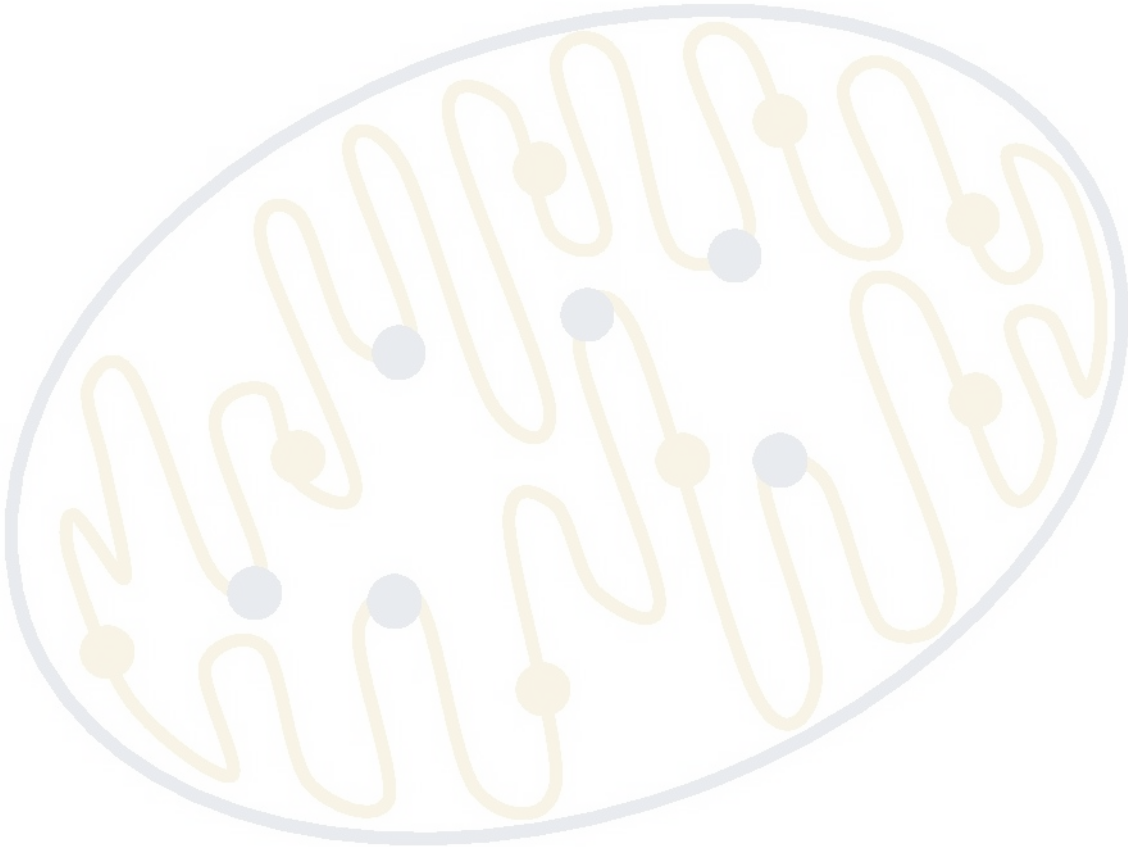
- **Diagnóstico presuncional**



- **¿Qué otros estudios de laboratorio o gabinete realizaría para descartar o confirmar los diagnósticos diferenciales?**



- **Patogenia y fisiopatología del diagnóstico propuesto (realizar un mapa conceptual):**



DEPARTAMENTO DE BIOQUÍMICA  
COORDINACIÓN DE ENSEÑANZA

- **Tratamiento propuesto (justifique su respuesta):**

Empty rounded rectangular box for the proposed treatment and justification.

- **Glosario**

